Die

Exstirpation des Zungencarcinoms nach B. von Langenbeck.

INAUGURAL-DISSERTATION

ZUR

ERLANGUNG DER DOCTORWÜRDE

IN DER

MEDICIN UND CHIRURGIE

VORGELEGT DER

MEDICINISCHEN FACULTÄT

DER FRIEDRICH-WILHELMS-UNIVERSITÄT

ZU BERLIN

UND ÖFFENTLICH ZU VERTHEIDIGEN

am 15. März 1876

von

Otto Benary

aus Berlin.

OPPONENTEN:

L. Lewin, Dr. med., pract. Arzt.
H. Bensch, Cand. med.
F. Lemke, Cand. med.

BERLIN

BUCHDRUCKEREI VON GUSTAV LANGE (PAUL LANGE).

Friedrichs-Strasse 103

Seinem

lieben Vater

in Verehrung und Dankbarkeit

gewidmet

vom Verfasser.

Wenn man von den Fortschritten spricht, welche die operative Chirurgie im letzten Jahrhundert gemacht hat, so darf man unter den vielen Errungenschaften sowohl auf dem Gebiete der Wundbehandlung als der Operationen gewiss auch die Operation ausgedehnter Zungencarcinome nicht unerwähnt lassen.

Die gefährlichen Blutungen aus den grossen Arterien der Zunge, sodann die Schwierigkeit tief in der Mundhöhle zu operiren, haben die Chirurgen lange Zeit von der operativen Behandlung dieser Krankheit zurückgehalten. Louis im vorigen Jahrhundert war der erste, welcher die Exstirpation dieser Carcinome mit dem Messer unternahm. Die Furcht vor der Blutung war jedoch so gross, dass man die Methode der Ligatur auch für diese Geschwülste in Anwendung zog und zwar waren Inglis und Home die ersten, welche im Jahre 1803 die unblutige Unterbindung der ganzen Zunge ausführten. Im Weiteren jedoch zeigte es sich, dass diese Methode den Erwartungen, welche man an sie stellte, nicht entsprach, sodass sie die absolute Herrschaft niemals erlangen konnte und es selbst kurz nach ihrer Einführung an Chirurgen nicht fehlte, welche die Anwendung des Messers vorzogen.

So blieben die Sachen bis zur Mitte dieses Jahrhunderts, wo durch die Einführung des Ecrasement und der galvanocaustischen Schlinge, wie für viele andere Operationen, so auch für die Operation der Zungencarcinome ein Wendepunkt eintrat. Als jedoch mit der Zeit der Enthusiasmus auch für diese neue Methode etwas erkaltete, kam man immer mehr wieder auf die alten blutigen Operationen zurück, indem man die Gefahren der Blutung durch vorausgeschickte Unterbindung der Art. lingualis, die Schwierigkeit der reinen Exstirpation durch ausgedehnte Blosslegung des Terrains vermöge Unterkieferresection oder Schnittführung vom Halse aus zu überwinden suchte.

Was jedoch die Chirurgen von allen Operationen immer wieder abgeschreckt hat, das ist die Schnelligkeit, mit der im Allgemeinen bei jeder Methode, selbst bei der scheinbar reinsten Exstirpation, Recidive auftreten.

Im Folgenden sei es mir gestattet auf den Werth der einzelnen Methoden des Näheren einzugehen. Was zunächst die Unterbindung der Zunge anlangt, so spricht Dieffenbach in seiner operativen Chirurgie einfach und klar sich darüber aus: „Methoden der Abbindung hier anzuführen, bei denen die Zunge, wenn sie krank ist, wie ein Polyp behandelt werden soll, hiesse dem Widersinnigen denselben Platz einräumen wie dem Zweckmässigen; genug, dass es geschah und dass es nicht zweckmässig ist.“ Und in der That, gegen die Ligatur sprechen so viele gewaltige Gründe, dass sie jetzt vollkommen verlassen worden ist. Zuvörderst ist diese Methode so unsicher

wie möglich; man hat auch nicht im Geringsten eine Controle, ob man wirklich im Gesunden amputirt, und eine Tumoren-Exstirpation innerhalb des Kranken wirkt auf die raschere Entwickelung und den schnelleren Zerfall der Umbildung, wie bekannt, ja nur begünstigend ein. Bei ganz vorn gelegenen Carcinomen allein würde wohl auch die Ligatur annähernde Sicherheit einer reinen Exstirpation bieten; das sind ja aber gerade die Fälle, wo selbst bei Anwendung schneidender Instrumente die Gefahr der Blutung wenig in Betracht kommt, und, wie Louis und Boyer (Excision eines Keiles mit rasch nachfolgender blutiger Vereinigung) bewiesen, leicht zu überwinden ist. Ein zweiter bedeutender Fehler der Methode ist die lange Dauer der Operation. Mirault[1]) unterband z. B. von einem in der Mittellinie des Halses vom Kinn bis zum Zungenbein geführten Schnitt aus die ganze Zunge in mehreren Operationen: nach 18 Tagen gelang es ihm, den Patienten von seiner Zunge zu befreien. Ausserdem verursacht die Operation einen Tage lang dauernden Schmerz, ganz abgesehen davon, dass der gangränöse Zungenlappen in der Mundhöhle zur Resorption fauliger Stoffe die beste Gelegenheit bietet; den letzten Uebelstand kann man, wenigstens theilweise, dadurch beseitigen, dass man den unterbundenen Theil der Zunge sofort mit dem Messer abträgt, wie dies einzelne Operateure noch jetzt ausführen. Im Allgemeinen jedoch sank die Methode immer mehr in Vergessenheit, und es wurden alle Carcinome, bei denen

[1]) Malgaigne, Manuel de Médécine opératoire. Paris 1853 pag. 470.

die Zunge nicht bis zu ihrer Wurzel entartet war und bei denen die nahe gelegenen Drüsen noch nicht ergriffen schienen,[2]) auf blutigem Wege operirt, indem man die Blutung durch Anwendung der Styptica, des Ferrum candens, der Naht, durch Unterbindung der spritzenden Gefässe in loco, oder, wie Dieffenbach[3]) zuerst andeutet, durch Unterbindung der Art. lingualis oberhalb des Zungenbeins zu beherrschen suchte. Die anderen Carcinome, bei denen man im Voraus die Unmöglichkeit sah, sie vom Munde aus rein zu exstirpiren, sei es, dass der Boden der Mundhöhle ergriffen, oder sei es, dass das Carcinom nach hinten zu weit gewuchert oder die Unterkieferdrüsen defiltrirt waren, liess man unoperirt und überliess ihre Träger einem schnellen Tode.

Einen bedeutenden Aufschwung hat, wie schon erwähnt, die operative Behandlung durch die Erfindung des Ecrasement[4]) genommen. Die Anwendung desselben wurde je nach der Ausdehnung des Uebels verschieden gehandhabt; kleinere carcinöse Partien an der Zungenspitze wurden vom Munde aus einfach durch quere Amputation der Zunge entfernt; ging die Infiltration weiter, so wurden 2 Ecraseurketten, eine quer, eine in horizontaler Richtung angelegt, während man bei tief nach hinten reichenden Carcinomen durch eine zuvor über dem Zungenbein angelegte Halswunde das Instrument einführte, weil man auf diese Weise entschieden besser zur Zungen-

[2]) Chelius, Handbuch der Chirurgie 1823, p. 1326.
[3]) Dieffenbach, Operative Chirurgie Bd. II., p. 92.
[4]) Chassaignac, Traité de l'écrasement linéaire, Paris 1856

wurzel gelangen konnte. Das Ecrasement hat vor der Ligatur den grossen Vorzug der rascheren Wirkung, wenngleich es mit derselben den Nachtheil gemein hat, dass ein Uebersehen der Wundfläche unmöglich ist; es ist gewiss unbestreitbar, dass die Ansicht einer frischen Schnittfläche am besten beurtheilen lässt, ob alles Kranke entfernt ist; der Ecraseur aber zermalmt die Gewebe derartig und verfilzt sie unter einander, dass der klare Einblick vernichtet wird. Dennoch hat man Zungencarcinome, welche schon auf den Boden der Mundhöhle übergriffen, also vordem für unoperirbar galten oder mit sofort folgendem Recidiv operirt wurden, mit Hilfe des Ecraseur mit gutem Erfolge exstirpirt. Escher[5]) berichtet einen im April 1872 von Rose operirten derartigen Fall, wo im October 74 noch kein Recidiv eingetreten war. Es war eine harte kirschgrosse nicht ulcerirte Geschwulst am rechten Zungenrande, welche in eine ebenso grosse mit wulstigen Rändern ausgekleidete carcinöse Ulceration des Mundhöhlenbodens überging. Die harte infiltrirte Umgebung derselben grenzte nach vorn an den Kieferrand; der Zungengrund sowie die Gaumenbögen waren nicht betheiligt, und das Allgemeinbefinden des 45 Jahr alten Patienten gut. Es wurden von einer in der Regio suprahyoidea aus geführten Incision drei Ecraseurketten eingeführt: die erste durchtrennte den Boden der Mundhöhle parallel dem Innenrand des Kiefers, die zweite wurde durch die Zunge gerade in die Stelle des Foramen coecum gestossen und durchtrennte

[5]) Inaugural-Dissertation Zürich 1874, p. 19.

die rechte Zungenhälfte quer hinter dem Tumor, die dritte endlich, ebenfalls durch das Foramen coecum gelegt, durchschnitt die Zunge in der Medianlinie. Sehr gross war das Vertrauen zur Unblutigkeit der Methode nicht, denn, wie Escher sagt, „damit allfällige Reibung und Zerrung keine Blutung zur Folge habe, wurde die Unterbindung der Art. lingualis vorausgeschickt.“ Dass auch die vorbereitende Operation keine allzu unbedeutende war, beweist der Umstand allein, dass 17 Ligaturen eingelegt werden mussten. Die ganze Operation dauerte 4½ Stunde. Patient muss denn auch ziemlich viel Blut verloren haben, denn Escher schreibt: „P. wurde wagerecht in's Bett gelegt, um eine Ohnmacht zu vermeiden.“ Der Verlauf war dann aber ein äusserst günstiger, so dass Patient am 57. Tage geheilt entlassen wurde. Dieser Erfolg spricht in der That für den Ecraseur und es ist keine Frage, dass derselbe in einzelnen Fällen, wo der Tumor scharf abgegrenzt ist und keine Drüseninfiltrationen bestehen, mit gutem Erfolge angewandt werden kann; aber, wie schon oben dargethan, wegen der Unmöglichkeit der Beurtheilung des Zungenstumpfes und der Unsicherheit in Bezug auf die Blutung ist im Allgemeinen diese Methode wohl nicht empfehlenswerth, in solchen Fällen, wo die Infiltration weit nach hinten greift, sogar absolut verwerflich. Dasselbe wie vom Ecraseur gilt von der Anwendung der galvanocaustischen Schlinge.

Will man ein Carcinom wirklich rein entfernen, so ist eine genaue, durch Gesicht und Auge unterstützte Dissection der Theile ein nothwendiges Er-

forderniss; daher bietet denn die Exstirpation durch das Messer am ehesten Aussicht auf Erfolg. Allerdings wenn die Anwendung des Messers in allen Fällen so einfach wäre, so wäre man gewiss gar nicht auf die Anwendung des Ecraseurs und Galvanocauters verfallen. Die Blutung liesse sich wohl allenfalls durch vorgängige Unterbindung der Arteria lingualis bemeistern; hat jedoch das Carcinom weit nach hinten um sich gegriffen, so operirt man auch mit dem Messer im Dunkeln und ist unfähig zu beurtheilen, was vom Gewebe gesund ist und was entfernt werden muss. Es sind daher verschiedene Methoden angegeben worden, um solchen unzugänglichen Carcinomen beikommen zu können. Nachdem vom Mundwinkel aus geführte Spaltungen der Wange nicht zum Ziele geführt hatten, empfahl Sedillot[6]) zuerst die Durchsägung des Kiefers in der Mittellinie nach Spaltung der Weichtheile von der Mitte der Unterlippe bis zum Kinn, eine Operation, welche für Carcinome der Zungenspitze und des vorderen Abschnittes des Mundhöhlenbodens sehr gut anwendbar ist, jedoch den Zugang zur Zungenwurzel nicht genügend erleichtert. Diesen am Zungengrund sitzenden oder sich bis hierher erstreckenden so häufigen Carcinomen suchte man daher auf eine neue Art beizukommen, indem man von der Regio suprahyoidea direct gegen die Zungenwurzel vordrang. Der Erfinder dieser Methode ist Regnoli.[7]) Er führte einen Schnitt längs des unteren inneren Randes des

---

[6]) Gaz. med. T. XII. Fevr. 1844.

[7]) Gaz. d. hôp. 1845.

Unterkiefers und senkrecht auf diesen einen zweiten Schnitt vom Kinn in der Medianlinie bis zum Zungenbein, um auf diese Weise die Mundhöhle zu eröffnen, die Zunge aus der grossen Lappenwunde hervorzuziehen und bequem zu exstirpiren. Dieser Zweck wird jedoch durch die Operation nicht erreicht. Billroth,[8]) welcher die Regnoli'sche Schnittführung gründlich geprüft hat, spricht sich über dieselbe sehr unbefriedigt aus; er schildert sie als eine sehr eingreifende, da die Muskeln, welche den Boden der Mundhöhle bilden helfen, durschnitten oder doch vom Kinn abgelöst werden müssen; und andererseits liefert sie doch nicht ein ausreichendes Operationsfeld. Noch weniger leistet in dieser Hinsicht gewiss der von Roux angegebene Schnitt von einem Unterkieferwinkel zum anderen, mit seiner Convexität dem Zungenbein zugewandt, welcher denn auch nur in der Geschichte dieser Operationsmethoden aufgeführt wird.

Durch den ungünstigen Eindruck, welchen die Regnoli'sche Schnittführung auf Billroth machte, wurde derselbe auf eine neue Methode, die osteoplastische, geführt, welche gewiss als ein sehr erfreulicher Fortschritt begrüsst werden darf, insofern als sie reichlichen Platz für die Exstirpation der ganzen Zunge und der submaxillaren Lymphdrüsen schafft. Es werden von beiden Mundwinkeln aus senkrechte Schnitte gerade nach abwärts über das Kinn geführt und der Unterkiefer, indem man ihn mit den Weichtheilen vorn in ungestörter Verbindung lässt, an beiden Seiten nach

---

[8]) Archiv für klin. Chirurgie Bd. II. pag. 652.

Extraction der ersten Back- oder Hundszähne durchsägt. Das Mittelstück des Kiefers wird dann mit der Unterlippe gerade nach abwärts geklappt und so der Zugang zur Zunge und zum Mundhöhlenboden vollkommen hergestellt. Nach der Exstirpation wird das resecirte Knochenstück durch sorgfältig angelegte Knochennähte in seiner ursprünglichen Lage befestigt. So sinnreich die Methode auch erfunden, so muss man doch zu ihrem Nachtheil sagen, dass sie nicht ungefährlich zu nennen ist und, was den Schutz vor Recidiven anlangt, so stellt sich hier die Prognose ebenso ungünstig, wie wir sie bei den Operationen aller Zungencarcinome zu beklagen haben. Kaum waren die Kranken entlassen, so folgten Continuitätsrecidive oder die Patienten erlagen auch oft den directen Folgen der Operation. So kam es denn, dass Billroth[9]) selbst sehr kühl über seine Methode urtheilt und, wenn die Krankheit in einem höheren Lebensalter bereits eine sehr grosse Ausdehnung erreicht hat, ein Heilmittel auch in diesen Operationen nicht mehr sieht. Das sind aber, wie man bedenken muss, Fälle, bei denen in früherer Zeit der blosse Gedanke an die Operation für absurd gehalten worden wäre. Czerny, damals noch Assistent von Billroth, hielt die osteoplastische Methode sogar für noch eingreifender als die Regnoli'sche, und versuchte daher noch einmal vom Hals aus die Zungenwurzelcarcinome anzugreifen, indem er in der Regio suprahyoidea einen grossen und einen kleinen Lappen bildete.[10])

[9]) Verhandlungen der Deutsch. Ges. f. Chirurgie 74, p. 8.

[10]) Medic.-chir. Rundschau, December 1870.

Dieses Verfahren, welches das Herabziehen der Zunge und zugleich auch die Unterbindung der Art. linguales zwischen hinterem Bauch des M. digastricus und dem grosssn Zungenbeinhorn bequem gestatten sollte, bewährte sich in dem einen Falle, in welchem es ausgeführt, recht gut, und auch Billroth wurde durch diese Operation erst wiederum veranlasst, auf die Regio suprahyoidea von Neuem behufs Exstirpation dieser Carcinome seine Aufmerksamkeit zu richten. Derselbe[11]) wählte nunmehr einen viereckigen Lappen von 5—6 Cm. Breite und 3 Cm. Länge, der seine Basis über dem Zungenbein, seinen beweglichen vorderen Rand am Unterkieferrand hat. Das Periost des Unterkiefers wird mit den Mm. genichyoidei, dem M. genioglossus und vorderem Bauch des M. digastricus abgerissen und dann der Boden der Mundhöhle zu den Seiten der Zunge durchschnitten. Die Art. lingualis wird vor der Eintrittstelle in die Zunge unterbunden, und diese, soweit sie auch erkrankt sein mag, leicht abgetragen. Nach Stillung der Blutung wird am besten zuerst der Querschnitt am Kieferrande durch Suturen vollständig vereinigt, darauf von den Seiten des Zungenstumpfes die Schleimhaut so viel als möglich vorgezogen und durch einige Suturen in den unteren Winkeln der Seitenschnitte befestigt; diese selbst werden dann in ihrem oberen Theile durch Suturen vereinigt, während der untere Theil zum Abfluss des Wundsecretes offen gehalten werden muss. Dieses Verfahren soll nicht nur den Abfluss des Wundsecretes

---

[11]) l. c. p. 8.

und Schleimes erleichtern, sowie die Deglutition früher ermöglichen, sondern auch die sehr gefährlichen phlegmonösen Processe am Halse verhüten. Diese neue Methode ist bis jetzt erst in 10 Fällen und nur von Billroth ausgeführt worden, auch sind nicht bei jeder dieser Operationen alle hier angegebenen Einzelheiten berücksichtigt worden. Eine Kritik über dieselbe zu üben, ist daher noch nicht erlaubt; aus der Lectüre der Beschreibung dieser Methode erhält man jedoch den Eindruck, dass die Zugängigkeit zum Operationsfeld bei dieser Methode sich günstiger gestaltet als bei der Regnoli'schen, dass aber andererseits noch nicht in dem Masse Raum geschafft wird, wie die sichere Exstirpation solcher Carcinome erfordert; ferner erscheint die Operation, wenn auch für den Abfluss des Wundsecretes vortrefflich gesorgt ist, doch vermöge des schweren chirurgischen Eingriffes an einem Ort, der so sehr zu perniciösen phlegmonösen Entzündungen neigt, wie der Hals, als eine durchaus nicht ungefährliche. Ausserdem bietet die Operation, wie Billroth[12]) selbst auseinandersetzt, die Unbequemlichkeit, dass das Schlingen Wochen lang unmöglich gemacht wird. Die Muskeln, welche beim Schlingakt das Zungenbein und den Kehlkopf nach oben ziehen, sind durchschnitten oder doch losgelöst, so dass die Deglutition erst wieder möglich ist, wenn die Muskeln wieder an die innern Seiten des Unterkiefers angewachsen sind. In einem der zehn von Billroth operirten Fälle ist aber diese Vereinigung des Querschnittes

12) l. c. p. 17.

unterhalb des Kinnes zum grössten Theil ausgeblieben: die Wundränder rollten sich von innen herein, und es konnte so die Schlingfunktion sich gar nicht wieder herstellen; der unglückliche Patient ging 5 Wochen nach der Operation an acuten Bronchiektasien zu Grunde. Ob nun die Vereinigung der queren Halswunde per primam häufiger ausbleibt, und somit eine dauernde Störung der Deglutition öfters zu beklagen sein dürfte, darüber müssen natürlich erst Erfahrungen gesammelt werden.

Im Februar des vorigen Jahres ist von B. v. Langenbeck eine neue Methode der Operation dieser ausgedehnten Zungencarcinome angegeben worden, welche derselbe auf dem letzten deutschen Chirurgencongress bereits vorgetragen und die alle jene bei Besprechung der anderen Methoden bezeichneten Missstände vermeidet. Sechs nach dieser Methode operirte Fälle liegen bis heute vor; vier von ihnen wurden klinisch, zwei nicht klinisch operirt; drei dieser Operationen hatte ich Gelegenheit in nächster Nähe selbst zu beobachten und den Verlauf genau zu verfolgen. Durch die Güte des Herrn Geheimen Raths v. Langenbeck sind mir diese sechs Fälle zur Veröffentlichung überlassen worden; gestützt auf dieselben, sei es mir im Folgenden gestattet auf die Bedeutung dieser neuen Methode näher einzugehen.

Wie die Wahl einer jeden Methode abhängig ist von der Ausdehnueg des Uebels, so setzt diese Methode voraus, dass der Unterkiefer und die Haut noch nicht afficirt sind; bei Carcinomen, welche von der Lippe auf den Unterkiefer oder von diesem auf den

Mundhöhlenboden und die Zunge übergegriffen haben, wird ja von der Entfernung der erkrankten Unterlippe und der Resection des carcinösen Unterkiefers, welche dann zugleich den Zugang zur Zunge eröffnet, allein Heil zu erwarten sein.

Während bei der Sedillot'schen Methode der Durchsägung des Unterkiefers in der Medianlinie, wie oben erörtert worden ist gerade der für eine radicale Exstirpation wichigste Theil der Zunge für das Messer, für das Gesicht und Gefühl unzugängig bleibt, besteht die von Langenbeck'sche Methode in der seitlichen Durchtrennung der Weichtheile und des Unterkiefers, einer Schnittführung, welche von einem einzigen Schnitt aus die Unterbindung der Art. lingualis, die Exstirpation der Lymphdrüsen, und der ganzen Zunge von der Spitze bis zur Epiglottis sowie des Mundhöhlenbodens hin bequem gestattet. Zur Ausführung der Operation wird der Patient in halbsitzende Stellung gebracht und chloroformirt. Die Operation beginnt mit einem Schnitt vom Mundwinkel vertical nach abwärts bis zur Nähe des Zungenbeins und zwar auf der Seite, auf welcher das Carcinom seinen Anfang genommen und auf welcher man am deutlichsten die infiltrirten Drüsen fühlt oder am ehesten vermuthet. Bis zum unteren Rand des Unterkiefers hin kann dieser Schnitt alle Weichtheile durchtrennen; von hier an ist er jedoch nur Hautschnitt; er trifft das Zungenbein meist genau an der Insertion der Sehne des M. digastricus. Jetzt wird der Eckzahn oder erste Backzahn extrahirt und, nachdem man durch Hilfe eines spitzen Messers an dieser Stelle den Unter-

kiefer anf der inneren Seite von seinen Weichtheilen entblösst hat, in der Höhe des extrahirten Zahnes die Mandibula mit der Stichsäge etwas schräg von hinten oben nach vorn unten durchsägt. — Durch diese Durchsägung in schiefer Richtung wird an dem kleineren Fragmente unten eine dreieckige Spitze gebildet, durch welche seine Verschiebung, bewirkt durch Contraction des M. masseter, verhindert werden soll. — Sodann werden die beiden Knochenfragmente durch scharfe in der Markhöhle eingesetzte Resectionshaken kräftig auseinander gehalten. Bevor man sich an die Exstirpation des Carcinoms wendet, wird jetzt zuvörderst die Unterbindung der Arteria lingualis ausgeführt, welche ohne Schwierigkeit gelingt: Die Sehne des M. digastricus liegt an der Stelle ihrer Insertion am Zungenbein frei zu Tage; durchschneidet man zwischen dem hinteren Bauch des M. digastricus und dem Zungenbein zwischen 2 Pincetten die Fasern des M. hyoglossus, so fällt man sofort auf die Arterie mit der Vene; oder, zieht man den äusseren Wundrand mit einem Schielhäkchen etwas nach aussen, so hat man am äusseren Rande des M. hyoglossus nur die dünne Fascie zu durchschneiden, um die Arterie anzutreffen, bevor sie den M. hyoglossus durchbohrt, und kann sie ganz bequem zwischen zwei Ligaturen durchschneiden.

Beifolgende am Leichentische aufgenommene Zeichnungen, welche ich der Güte des Herrn Dr. Krönlein verdanke, sollen die Operationsmethode ein wenig erläutern. Die erste Zeichnung, welche an der gesunden Leiche die Operation ganz so ausgeführt zeigt, wie

ich sie beschrieb, stellt die Lage der Arteria und Vena lingualis am äussern Rande des M. hyoglossus dar, sowie den Nervus hypoglossus zum kleinen Theil unter dem M. digastricus vorschimmernd. Der Zugang zum Operationsfeld wird durch den N. hypoglossus, durch den M. digastricus, sowie durch den sich quer vorlegenden Boden der Mundhöhle noch verschlossen. Jetzt folgt zuvörderst die Exstirpation der Drüsen, dann die Durchschneidung der Unterzungenmuskeln und der Mundschleimhaut, und erst zuletzt, wenn alle unterhalb der Zunge gelegenen kranken Theile entfernt sind, die Exstirpation der Zunge selbst.

An der Leiche stellt sich das Verhältniss folgendermassen: sobald man die Sehne des M. digastricus durchschnitten, klaffen, wie ja aus den Ansatzpunkten dieses Muskels leicht ersichtlich ist, die Unterkieferhälften weit auseinander, und durchtrennt man jetzt noch den sich quer anspannenden Boden der Mundhöhle und den Nervus hypoglossus, so wird, wenn die Zunge an einem durchgelegten Zügel nach vorn gezogen wird, der Zugang zur Mundhöhle, zur inneren Fläche der Unterkiefer, zu den Arcus glossopalatini, zur Zunge bis zur Epiglottis hin auf eine Weise hergegestellt, dass man wie auf der äusseren Oberfläche des Körpers operiren kann. Die ebenfalls nach der Natur aufgenommene zweite Zeichnung, welche sich von der ersten nur dadurch unterscheidet, dass die Sehne des M. digastricus, der Nerv. hypoglossus und der Mundhöhlenboden durchtrennt sind, giebt ein klares Bild dieser Verhältnisse und beweist wohl evident, dass man

hier in der That genau disseciren und durch Gefühl und Gesicht richtig beurtheilen kann, welche Theile entfernt werden müssen, dass man ferner hier ohne Mühe, ohne Gefahr der Blutung, weil man jede Arterie vor der Durchschneidung fassen kann, die Totalexstirpation der Zunge ausführen kann.

Beim Lebenden stellt sich der Erfolg der Durchschneidung des Nervus hypoglossus, M. digastricus und des Bodens der Mundhöhle, wenn diese Theile gesund sind, ganz ebenso wie an der Leiche; sind jedoch die Drüsen dieser Gegend infiltrirt und mit dem M. digastricus und den übrigen Muskeln verwachsen, so müssen erst alle diese kranken Theile entfernt werden, bevor die Organe der Mundhöhle bis zur Epiglottis hin so frei zu Tage liegen, wie es wünschenswerth ist. Und zwar muss die Exstirpation dieser submaxillaren Gewebe recht sorgfältig durch vorsichtige Präparation und Dissection ausgeführt werden; sie ist mitunter, (wie ja auch die Exstirpation anderer an der Oberfläche des Körpers befindlicher Tumoren,) sehr schwierig wegen der ausgedehnten Verwachsungen, welche das Carcinom mit dem Zungenbein oder mit den Gefässen dieser Gegend eingegangen ist. Auch die hinter dem Unterkieferwinkel liegenden Drüsen können bei dieser Schnittführung beseitigt, kurz die ganze submaxillare Region dieser Seite genau explorirt werden. Nachdem nunmehr alle kranken Gewebe unterhalb der Zunge entfernt sind, wird durch die Zunge eine feste Fadenschlinge gelegt, mit deren Hilfe man dieselbe weit aus der Wunde hervorzieht, und je nach der Ausdehnung

des Carcinoms verschieden weit, wenn möglich aber immer ein Paar Centimeter im Gesunden amputirt. Auch die Arcus glossopalatini, die Tonsillen, kurz alle Theile der Mundhöhlen bis zur Epiglottis hin, werden nunmehr, wenn erkrankt, ohne Schwierigkeit entfernt. Die vorgängige Unterbindung am Hals hat sich für die Art. lingualis der anderen Seite als unnöthig erwiesen, indem selbst bei querer, ja bei der Totalamputation der Zunge eine gefährliche Blutung nicht statt hatte, weil jedes Gefäss vor der Durchschneidung gefasst werden konnte. Auch von einer Gefahr des Bluteintritts in den Larynx kann, obgleich man in tiefer Narcose operirt, nicht die Rede sein, weil die Epiglottis in jedem Augenblicke übersehen, und durch kräftigen Zug an der Fadenschlinge so emporgehoben wird, dass alles Blut nach aussen abfliessen kann. Nach Vollendung der Exstirpation werden die Sägeflächen des Unterkiefers durch einen in die Markhöhle eingefügten doppelspitzigen Elfenbeinzapfen an einander gefügt und in ihrer Lage durch eine Knochennaht befestigt; die Hautwunde wird sodann durch genau angelegte Seidesuturen bis auf den untersten Theil der Wunde verschlossen; letzterer ist nämlich für die Durchlegung des Drainrohrs bebestimmt, welches, von hier aus durch die Wunde geführt, im Mundwinkel endet und durch eine Fadenschlinge am besten an der Ohrmuschel befestigt wird.

Es sei mir gestattet, die Krankengeschichten der nach dieser Methode operirten sechs Fälle im Folgenden wiederzugeben.

Erster Fall.

Kaufmann H., 59 J. alt, bisher ganz gesund, bekam im Sommer 1874 Schmerzen am rechten äusseren Zungenrande, welche jedoch nach kurzer Zeit wieder verschwanden. P. achtete nicht weiter auf die Zunge und war sehr erstaunt, nach 6 Wochen ein Groschen grosses belegtes Geschwür an derselben Stelle zu finden. Dasselbe wurde grösser, ohne Beschwerden zu verursachen; seit Weihnachten jedoch wuchs es ziemlich rasch, behinderte die Sprache und verursachte von Zeit zu Zeit stechende Schmerzen im Ohre. Seit Januar 1875 will Patient sehr abgemagert sein und sich sehr elend fühlen. Hereditäre Momente sind nicht vorhanden.

Status praesens: Fast die ganze rechte Zungenhälfte mit Ausnahme eines kleinen Theils der Spitze ist von einer derben, glatten, an einzelnen Stellen unebenen Geschwulst eingenommen, welche nach hinten sich in der Höhe des Velum palatinum abgrenzen lässt. Die äussere dem Alveolarfortsatz zugewandte Partie der Geschwulst ist ulcerirt, höckerig und mit Eiter belegt; gegen den Boden der Mundhöhle lässt die Geschwulst sich nicht sicher abgrenzen. Drüsenschwellung rechts am Halse, sonst nirgendwo. Beweglichkeit der Zunge stark behindert, Sprache sehr undeutlich, Schlingen fester Substanzen sehr erschwert. Nachtruhe durch die Schmerzen gestört. — 18. 2. 75 Operation auf der rechten Seite wie oben beschrieben, ausgeführt. Der Kiefer wird von oben und aussen nach unten und innen, nicht senkrecht zu seiner Axe, sondern ungefähr in der Sagittalebene des Gesichts durchsägt. Die Submaxillardrüse scheint gesund, aber mit einer carcinomatös entarteten Lymphdrüse verwachsen, weshalb beide entfernt werden. Nun wird durch den gesunden Theil der Zunge ein Zügel gelegt, an welchem dieselbe hervorgezogen wird. Die erkrankten Partien können leicht von den gesunden Geweben isolirt werden; ein grosser Theil des Bodens der Mundhöhle sowie auch der Arcus glosso-palatinus dexter zeigen sich krank und werden entfernt, von der Zunge die rechte Hälfte in ihrer ganzen Länge bis zur Epiglottis. Eine Reihe von Gefässen, die Maxillaris externa,

lingualis etc. der rechten Seite werden theils vor der Durchschneidung, theils sobald sie spritzen, gefasst und unterbunden. Während der ganzen Dauer der Operation kann man den Zugang zum Larynx übersehen. Blut gelangt, obgleich in halber Narcose operirt wird, nicht in denselben. Es folgt sodann die Vereinigung der Sägeflächen, indem ein silberner Draht in die 2 vorher mit dem Drillbohrer angelegten correspondirende Oeffnungen der Unterkieferhälften eingeführt wird. Ein Elfenbeinzapfen wird nicht eingelegt. Der Hautschnitt wird durch Suturen genau vereinigt und nur der untere Theil der Wunde offen gelassen, durch denselben ein Drainrohr geführt, welches zum linken Mundwinkel wieder herauskommt. Abends Morphium, Temp. 38,2. — 19. 2. Durch das Drainrohr entleert sich eine Menge mit Schleim vermischten Secretes, so dass der Abfluss völlig gesichert erscheint. P. hat wenig geschlafen, wird mit der Schlundsonde ernährt, deren Einführung der nach hinten gesunkene Zungenstumpf sehr erschwert. Ausspülung mit Kali chlor. Temp. 38,4—39,0. — 20. 2. P., der Nachts sehr unruhig war, delirirt etwas (Potator?), hat das Drainrohr aus dem Munde gerissen. P. hat ein Erysipel. Die rechte Hals- und Wangengegend ist stark geröthet, geschwollen und druckempfindlich. Ausfluss aus dem Drainrohre frei und ziemlich reichlich. Häufige Desinfection der Mundhöhle. Morph. 0,015 zweimal täglich; Temperatur 38—39,4. — 21. 2. Temp. 37,7—38,5 — 22. 2. P. fühlt sich etwas besser, die Schwellung am Halse hat abgenommen. Reichlicher eitriger Ausfluss aus dem Rohr. Im Munde granulirende Flächen. Die Suturen, welche zum Theil eingeschnitten haben, werden sämmtlich bis auf die oberste Schleimhautsutur entfernt. Im oberen Theil ist die Hautwunde völlig per primam geheilt, der untere Theil der Hautwunde klafft ziemlich stark; das Drainrohr wird entfernt. Temp. 37,8—39,2. — 23.2. P. hatte eine ruhige Nacht, Schwellung und Röthung der rechten Seite der Wange und des Halses viel geringer. Starke Eiterung. Temp. 37,0—38,0. — 25. 2. Eine Menge necrotischer Fascienfetzen werden aus der Mundhöhle entfernt, unter welchen schöne Granulationen zu Tage kommen. P. ist

fieberfrei. — 2. 3. Die Wundhöhle reinigt sich zusehends. Die Sägeflächen decken einander nicht genau, doch scheint die Verbindung fest zu sein; die Hautwunde abwärts vom Unterkiefer klafft noch und liefert ein reichliches Secret. P. ist fieberfrei. — 4. 3. Stat. idem, doch ist P. unruhig und macht trotz des Verbotes Sprechversuche. — 5. 3. P. hat leichtes Fieber und Bronchitis; die Sägeflächen sind noch beweglich, da P. anhaltend unruhig ist und die Sprechübungen fortsetzt. Temp. 38. — 7. 2. Die Bronchitis ist fast verschwunden. Die Wundränder der Fistel haben sich einander bedeutend genähert, die Wunde sieht sehr schön aus. P. ist fieberfrei. — 13. 3. Da die Wundränder sich nach einwärts schlagen und befürchtet wird, es möchte die Fistel dauernd bleiben, werden die Wundränder in der Narcose angefrischt und durch zwei umschlungene und zwei geknöpfte Nähte vereinigt. P. ist dauernd fieberfrei. — 15. 3. Die Suturen zeigen die Tendenz durchzuschneiden. — 17. 3. Zwei Suturen werden entfernt. — 19. 3. Die Insectennadeln werden entfernt; bis auf die unterste etwa 2 Cm. lange Partie haben die Wundränder sich vereinigt. P. befindet sich sehr gut. — 22. 3. Die noch nicht vereinigten Wundränder werden mit dem Lapisstift touchirt. — 25. 3. Die Lymphdrüsen auf der linken Seite des Halses sind geschwollen, im übrigen Stat. idem. Pat. ist tagüber ausser Bett. — 1. 4. Die Knochennaht wird entfernt. — 3. 4. Da die Drüsenschwellung auf der linken Seite nicht abgenommen, wird zur Operation geschritten. In der Narcose wird längs des vorderen Randes des M. sternocleidomastoideus ein circa 5 Cm. langer Schnitt gemacht und ein grosses Drüsenpaquet, welches mit der Carotis und Jugularis communis verwachsen ist, exstirpirt, die Unterbindung dieser beiden Gefässe wird nicht nöthig. — Die Heilung dieser Wunde schreitet rasch vorwärts. P. macht aber wiederum ein Erysipel durch. — 17. 4. Die necrotischen und gelockerten Sägeflächen der beiden Unterkieferhälften werden mit der Kornzange extrahirt. Sie bilden mit einander ein 2 Ctm. langes Knochenstück. Dadurch sind die beiden Kiefer ganz beweglich geworden und nur durch das erhaltene aber noch nicht ossificirte Periost zusammenge-

halten. — 24. 4. Neues Erysipel. Abends mässiges Fieber. — 28. 4. Das Erysipel ist nicht weiter fortgeschritten. Starke Anschwellung der Unterkiefergegend, besonders nach der linken Seite zu; die Anschwellung fühlt sich unter der infiltrirten Haut ziemlich hart an, hat etwa die Grösse einer Wallnuss und ist verschieblich. — 1. 5. Der Tumor, der aus carcinös infiltrirten Drüsen mit theilweise dazwischenliegenden verkästen Massen besteht, wird durch einen horizontalen Schnitt entfernt. — 14. 5. Die neue Wunde ist fast völlig geschlossen. — 27. 5. Die Fistelöffnung hat sich geschlossen. — 31. 5. P. wird entlassen nnd in eine Altersversorgungsanstalt aufgenommen. — Nach etwa sechs Wochen zeigt P. sich wieder mit einem Recidiv, welches, von der rechten Halsgegend ausgegangen fest mit der Haut dieser Gegend und mit dem Unterkiefer verwachsen und an einer kleinen Stelle schon ulcerirt ist. Kurze Zeit später, als P. wieder die Anstalt besucht, ist die ganze rechte submaxillare Gegend in ein jauchendes Geschwür verwandelt. P. erhält desinficirendes Verbandwasser, zeigt sich noch während einiger Wochen ab und zu in der Klinik und ist dann wahrscheinlich bald nachher seinem Leiden erlegen.

Zweiter Fall.

Droschkenbesitzer D. aus Berlin, 47 J. alt, hat vor 15 Jahren an Lues gelitten, will aber seit jener Zeit stets gesund gewesen sein. In Betreff des Zungenleidens giebt P. an, er habe seit 15 Jahren jedes Jahr an der nämlichen Stelle ein eiterndes Geschwür gehabt, welches er durch Höllensteinätzung stets zum Verschwinden brachte. Vor 7 Monaten zeigte sich das Geschwür wieder, wich aber diesmal der Behandlung nicht. Der hinzugezogene Arzt wandte Jodkali an ohne Erfolg.

Status praesens: Der linke Zungenrand von der Spitze bis zur Höhe des zweiten Backzahns ist Sitz eines Geschwürs mit harten zerklüfteten Rändern. Die ganze Zungenpartie noch über die Mittellinie hinaus fühlt sich derb an und zeigt ein vergrössertes Volumen. Die Zunge ist fixirt, so dass P. sie nicht über die Zahnreihe heraus-

strecken kann. Die Lymphdrüsen beider Seiten sind geschwollen, ebenso die Leistendrüsen. P. hat gegen das Ohr hin ausstrahlende heftige Schmerzen und kann nur unter grossen Schmerzen essen.

1. 3. Die Operation wird auf der linken Seite, ganz wie oben beschrieben, ausgeführt. Die Exstirpation der submaxillaren Lymphdrüsen zeigt grosse Schwierigkeiten, besonders im Bereich des Zungenbeins, welches linkerseits von carcinös infiltrirten Lymphdrüsen förmlich umwachsen ist. Die Art. lingualis wird hierbei zwischen zwei Ligaturen durchschnitten. Durch schichtweise Discision wird nunmehr links die ganze Zungenhälfte bis zur Epiglottis und der zugehörige Mundhöhlenboden durchtrennt und nur ein seitlicher Rand der Zunge von 1 Ctm. Breite stehen gelassen; ebenso bleiben die Mm. geniohyoideus und genioglossus rechterseits unversehrt. Die Operation wird in vollkommener Narcose ausgeführt, da die Gefahr eines Bluteintrittes in den Larynx durchaus fehlt, weil — bei unbedeutender Blutung — der Abfluss nach aussen während der ganzen Operation gesichert ist. Sodann wird ein an seinen beiden Enden zugespitzter Elfenbeinzapfen in die Markhöhle beider Kieferfragmente geschoben, letztere möglichst gegeneinander gedrängt und eine Silberdrahtsutur angelegt. Die Wunde wird wie in Fall I geschlossen, ebenso auch ein Drainrohr eingelegt, welches durch eine Fadenschlinge am Ohr befestigt wird. Eine Nothschlinge, welche durch den kleinen zurückgebliebenen Rest der Zunge noch gezogen, wird ebenfalls lose am Ohr fixirt. Puls nach der Operation 100, kräftig und voll. Befinden befriedigend. Temp. 37,0. — 2. 3. Pat. erhält Abends Morph. 0,015, wird durch die Schlundsonde ernährt. Temp. 39,0—38,5. — 3. 3. Temp. 38,3—39,0. — 4. 3. Befinden sehr gut. Geringe Schwellung der Wundumgebung. Entfernung einiger Nähte. Die Wunde scheint grossentheils per primam zu heilen. Temp. 37,2—37,5. — 5. 3. Drainrohr wird entfernt. Temp. 36,4—38,5. — 6. 3. 37,8—37,2. — 7. 3. Sämmtliche Nähte werden entfernt. Die Wunde ist bis an den unteren Rand des Unterkiefers per primam geheilt. Der offene Theil der Wunde ist in gutem Zustand. Die rechte submaxillare

Drüse ist bedeutend abgeschwollen. Temp. 38,1. — 16. 3. Die Heilung hat erfreuliche Fortschritte gemacht. P. ist seit dem 8. fieberlos. Die Wundränder nähern sich; P. erhält zum ersten Mal Milch und Eier zum Schlucken; Sprache, wenn auch sehr undeutlich, so doch verständlich; — 21. 3. Die Halsfistel ist vollkommen geheilt. — 24. 3. An der Stelle, wo das Elfenbeinstiftchen in den Knochen eingefügt ist, hat P. Schmerzen. Auf Druck entleert sich Eiter. — 29. 3. Die Knochennaht wird entfernt. — 2. 4. In der Gegend der Knochennaht wird ein etwa 2 Ctm. langer Sequester der Sägefläche extrahirt. Die Heilung schreitet im Uebrigen rasch vorwärts. Das kürzere linke Fragment des Kiefers neigt sich mit seiner Sägefläche etwas nach einwärts. P. leidet etwas an Kiefersperre; er kann den Mund nur 2 Finger breit öffnen. Man sieht rechts in der Mundhöhle dicht vor dem Arcus glossopalatinus bis zur Uvula hinreichend eine Geschwulst. — 7. 4. Die Geschwulst ergiebt sich als der kleine Ueberrest der Zunge, der in Folge der Narbencontraction sich immer mehr nach vorn zieht. Auch der hintere Rand des Unterkiefers wird durch dieselbe Ursache stark nach einwärts gezogen. Dadurch wird der Zugang zum Pharynx nicht unbedeutend verengt. — 20. 4. Der andere Sequester wird entfernt, ebenso das Elfenbeinzäpfchen, welches an der Spitze etwas uneben aussieht. Doch kann man nicht entscheiden, ob dasselbe von Granulationen angefressen oder abgebrochen ist. — 29. 4. Die Wunde an der Stelle, wo der Sequester extrahirt ist, ist noch nicht vollständig geschlossen. P. wird auf Wunsch als in der Heilung begriffen entlassen. Nach einigen Wochen zeigt P. sich wieder in der Klinik; die Inspection ergiebt mit grosser Wahrscheinlichkeit hinten an dem zurückgebliebenen Zungenstumpfe ein beginnendes Recidiv — eine harte schmerzhafte jedoch nicht ulcerirte Stelle. — Der Mahnung, sich von Zeit zu Zeit einzustellen, kommt P. in der Folge nicht nach. Weiteres über den Verlauf fehlt.

Dritter Fall.

Gastwirth D., 44 J. aus Osnabrück. 13. 4. 75. P. will bis vor 2 Jahren stets gesund gewesen sein. Zu dieser

Zeit will er an Periostitis des linken Unterkiefers mit Ausgang in Eiterung gelitten haben. Nach Extraction eines cariösen Zahnes und Eröffnung eines Abscesses, der mit dem Eiter zugleich ein necrotisches Stück vom Alveolarrand des Unterkiefers entleerte, kam die Heilung rasch ohne Zwischenfall zu Stande. Im Herbste 1874 bemerkte P. am linken Zungenrande eine kleine harte Geschwulst, welche zuerst langsam, dann rasch wuchs und zu ulceriren begann.

Status praesens: P. ist ein kleiner untersetzter Mann von gesunder Gesichtsfarbe. Die Zunge fühlt sich an der linken Seite in einer Länge von etwa 4 Ctm. hart an. Die Geschwulst erstreckt sich der Quere nach etwas über die Mittellinie hinaus, nach hinten bis in die Gegend des 4. Backzahns. Hebt Patient die Zunge nach oben, so sieht man an der Seite am Boden der Mundhöhle eine über 5 Groschen grosse Geschwulst, welche schon zum Theil ulcerirt ist, mit dem Unterkiefer jedoch nicht verwachsen zu sein scheint. Die submaxillaren Lymphdrüsen linkerseits sind geschwollen und ganz hart. P. hat seit einigen Monaten heftige Schmerzen im linken Ohr. — 13. 4. Die Operation wird auf der linken Seite ganz wie oben beschrieben ausgeführt. Die Lymphdrüsen des Halses werden mit grosser Sorgfalt herauspräparirt, ebenso die Glandula submaxillaris, die zwar nicht infiltrirt, aber doch fest mit den Lymphdrüsen verwachsen ist. Die Art. maxillaris externa spritzt, wird jedoch schnell gefasst; die art. lingualis hinter dem M. hyoglossus zwischen zwei Ligaturen durchschnitten. Der vordere Bauch des Biventer muss exstirpirt werden, mit ihm der ganze Boden der linken Mundhöhlenhälfte; und zwar werden die Muskeln vermittelst des Elevatoriums mit dem Periost von der inneren Fläche des Kiefers losgeschält. Der Knochen ist nicht erkrankt. Die Zunge wird in ihrer ganzen Breite bis circa 2,5 Ctm. von der Epiglottis exstirpirt. Die Arterien werden sofort ohne Blutung unterbunden; die linke Art. lingualis braucht in der Zunge nicht nochmals unterbunden zu werden. Die Art. lingual. dextra wird vor dem Durchschneiden gefasst und unterbunden. Ein Elfenbeinkeil wird in den Markkanal eingeführt und eine Silbersutur

angelegt. Vereinigung wie im ersten und zweiten Fall. — 15. 4. P. ist nicht durch die Operation geschwächt, hat die Nacht gut geschlafen. Allgemeinbefinden vollständig befriedigend. Ernährung durch die Schlundsonde. Temp. normal. — Die Temperatur stieg in den folgenden Tagen nur einmal, am 16. Abends, auf 38,4, sonst kein Fieber, Puls kräftig, Schlaf gut, Stuhlgang regelmässig. Die einzigen Beschwerden, über welche P. klagt, bestehen in der starken Salivation. — 19. 4. Die Suturen werden entfernt. Die Weichtheilwunde ist vorzüglich geheilt, nur unter dem Kieferrande noch klaffend. Die Drainröhre wird entfernt. Die Mundhöhlenwunde zeigt bereits ein frisches granulirendes Aussehen. Kein Fieber. — 27. 4. P. verlässt zum ersten Male das Bett. — 28. 4. Ein Stückchen necrotischer Sägefläche wird mit der Pincette entfernt. — 1. 5. Die Unterkiefertheile sind zwar noch nicht fest mit einander verwachsen, aber nur sehr wenig verschieblich. Die Mundhöhlenwunde ist fast geheilt. Die Fistel am Hals heilt per secundam, secernirt noch eine geringe Quantität Eiter. P. schluckt selbst Suppen und rohe Eier, und geht bei gutem Wetter Mittags spazieren. — 10. 5. Der Silberdraht wird extrahirt und mit ihm zugleich ein Stück necrotischen Knochens sowie der bei der Operation eingelegte Elfenbeinkeil. Letzterer ist nicht im Mindesten verändert. — 11. 5. Die Knochenflächen sind noch nicht ganz fest mit einander vereinigt; im Munde ist bis auf einen kleinen Theil in der Nähe der Sägeflächen alles Wunde vernarbt. P. spricht verhältnissmässig ausgezeichnet. Er ist wohl und kräftig und verlässt die Anstalt. Drüseninfiltration ist nirgends zu fühlen. — 20. 10. P. erscheint mit einem seit 3 Wochen bestehenden Recidiv, welches auf dem Mundhöhlenboden sitzt und vom Alveolarfortsatz des Unterkiefers ausgeht. Der Zungenrest ist zur Zeit noch gesund.

Vierter Fall.

3. 5. 75. Ottilie St., 33 J. alt, aus Schönlanke, will stets gesund gewesen sein, ist verheirathet und hat 5mal geboren. Vor 2 Jahren bemerkte sie eine schmerzhafte

Schwellung im Munde rechts unter der Zunge; diese nahm so zu, dass im Mai 74 der Arzt eine Incision machte, durch welche jedoch nur Blut entleert wurde. Damals sollen die submaxillaren Lymphdrüsen schon geschwollen gewesen sein. Ostern 74 will P. eine etwa 14 Tage anhaltende ziemlich heftige Blutung aus der Geschwulst gehabt haben, nach deren Beendigung Erleichterung auftrat. Die letzte Regel hatte P. um Mitte November 74.

Status praesens: Pat. mager, gross gebaut. Rechte Submaxillargegend prominent; daselbst eine harte bewegliche Geschwulst von Pflaumengrösse; auf der Höhe derselben zwei Schnittnarben. Der Boden der Mundhöhle rechterseits indurirt und geschwollen, die Zunge nach links verdrängt. Die Entartung und Härte geht bis zum Arcus glossopalatinus, welcher von vielen ectatischen Gefässen durchzogen ist. Der Mundhöhlenboden stellt in seinem vorderen Theile eine mit grauen schmutzigen Wandungen ausgekleidete Höhle dar. Die eingeführte Sonde ist unter der Haut der vorgetriebenen Submaxillargegend zu fühlen; die Sonde durchdringt hierbei ein ganz breiiges Gewebe; es erfolgt danach eine leichte Blutung. Patient ist Gravida im 7. Monat. 29. 5. Exstirpation der Geschwulst nach Durchsägung der rechten Unterkieferhälfte am vorderen Rande des M. masseter. Wiedervereinigung des Kiefers durch Elfenbeinzapfen und Silberdraht. Drainrohr durch den Boden der Mundhöhle gelegt. Nach der Operation starkes Erbrechen, welches auf Darreichung von Eispillen steht. Nachts etwas Schlaf. Abends Temp. 36,2. — 30. 5. P. ziemlich kräftig. Temp. 37,8—37,9. — 31. 5. Temp. 37,6—37,8. — 1. 6. P. so wohl, dass sie aufzustehen verlangt. Herausnahme einer Sutur und des Drainrohrs; Schwellung der rechten Unterkiefergegend Temp. 37,4—37,4. — 2. 6. Stärkere Schwellung und Schmerzhaftigkeit. Abfluss des Eiters durch die Drainröhre gesichert. Temp. 37,2—38,0. — 3. 6. Schwellung auch der rechten Unterlippe; Nachts grosse Schmerzen auf der rechten Seite. Temp. 37,6 — 38,0. — 4. 6. Schwellung geringer. Die Hautwunde ist per primam verklebt; nur die Stichkanäle eitern, wesshalb sämmtliche Suturen entfernt werden. Guter Abfluss des Eiters. P.

hat keine Schmerzen. Temp. 37,4—37,8. — 5. 6. P. steht auf, ist von heute an stets fieberlos. — 14. 6. Es tritt wiederum Schwellung und Empfindlichkeit auf. Die beiden Knochenenden sind noch gegen einander unter dem Gefühl rauher Crepitation verschiebbar. — 15. 6. Fluctuation hinter der Narbe, entsprechend dem unteren Rande des Unterkiefers. Man kommt mit der Sonde auf einen rauhen Körper (Silberdraht?); auch von der Fistelöffnung aus kommt man auf entblössten Knochen. — 25. 5. Ein Stück necrotischer Sägefläche wird vom Munde aus extrahirt. Ein anderes ist durch die äussere Wunde zu fühlen. — 3. 7. Der Silberdraht liegt noch im Knochen, die Fragmente sind noch ein wenig gegen einander verschieblich. P. wird wegen bevorstehender Entbindung entlassen. — November 75. Nach Bericht des Arztes der P. ist die Consolidation der Fragmente erfolgt, kein Recidiv eingetreten, der Draht entfernt worden. Die Entbindung erfolgte zur normalen Zeit; das Kind wurde todt geboren. Pat. ist Mitte März 1876 noch ohne Recidiv.

Fünfter Fall.

4. 6. 75. Kreisgerichtsrath P. aus Wolfenbüttel, 55 J., von sehr kräftigem Körperbau, giebt an, vor 25 und vor 30 Jahren syphilitisch inficirt gewesen zu sein. Die angeblich weichen Geschwüre heilten jedesmal in 5—6 Wochen unter innerem Gebrauch von Sublimat. Bubonen waren nicht vorhanden, doch trat später, wann? erinnert P. sich nicht mehr, Psoriasis palmaris auf. Auch zeigten sich nach der Heilung der ersten primären Affection weisse Flecke, Epithelialabstossungen, auf der Zunge, welche ein empfindliches Brennen verursachten, dann aber heilten. Anfang März 1875 entstand eine Verhärtung im linken Zungenrande, welche an Ausdehnung rasch zunahm. Von 5 Kindern des P. sind 2 in der ersten Woche nach der Geburt gestorben.

Status praesens: Runde, 2 Cm. im Umfang messende harte Geschwulst im linksseitigen Zungenrande, in der Mitte ulcerirt. Von dieser erstrecken sich Härten durch die linke Zungenhälfte bis in den Arcus glossopala-

tinus. Die Zunge zeigt bis zur Mittellinie und stellenweise über diese hinaus Härten und weissliche Epithelauflagerungen und die Zunge kann nur wenig hervorgestreckt werden. Im Boden der Mundhöhle linkerseits Härten und Anschwellungen fühlbar. Aeusserlich am Halse Drüsenschwellungen mit Sicherheit nicht nachzuweisen; doch ist die Inframaxillargrube linkerseits mehr angefüllt als rechts. Essen erschwert. Der Sprache hört man einen Zwang an. Heftige Schmerzen im linken Ohr. — Gebrauch von Mundwasser und Jodkali innerlich, wonach Erleichterung eintritt. — 16. 6. 75. Amputatio linguae nach temporärer Durchsägung des Unterkiefers. Schnitt und Durchsägung wie in den früheren Fällen. Unterbindung der Art. lingual. sinistra. Die linke Glandula submaxillaris und mehrere kleinere carcinös infiltrirte Lymphdrüsen, welche mit Speicheldrüse und Zungengeschwulst verwachsen waren, werden frei präparirt. Fadenschlinge durch die rechte Hälfte der Zungenbasis. Die Zunge so weit exstirpirt, als die weissen Auflagerungen reichen; der vordere Theil der Zunge bis zur Mitte ganz entfernt, von da ab bleibt die rechte Zungenhälfte stehen, die linke Hälfte bis an das Ligament. glossoepiglotticum und Arcus glossopalatinus, von welchem die untere Hälfte mit entfernt wird, ganz exstirpirt. Knochennaht des Unterkiefers. Genaue Vereinigung der Lippenwunde, Drainrohr vom linken Mundwinkel eingelegt und durch den unteren Theil der Halswunde hervortretend. Am 17. Juni. Grosse Schlingbeschwerden. Ernährung durch Schlundsonde 14 Tage lang. Sehr geringe Reaction. Höchste Temperatur 3 Tage lang 38,5. Heilung der Lippenwunde am 5. Tage per primam vollendet. Die Kieferhälften liegen gut aneinander, sind aber etwas verschiebbar. Am 1. Juli verlässt P. das Bett. Er erholt sich rasch, macht kleine Spaziergänge im Freien. Am 9. Juli Ausfahrt im offenen Wagen und Durchnässung durch Gewitterregen mit rascher Abkühlung der Temperatur. Am 10. Juli Pleuropneumonie der rechten Seite unter heftigem Frostanfall und grossen Athmungsbeschwerden. Schröpfköpfe. Natrum nitricum. Der rechte untere Lungenlappen ist vorwiegend afficirt. Am 15. Juli Sputa cocta. Langsame Reconvalescenz. Am 20. Juli er-

schöpfende Diarrhoe, wahrscheinlich nach Diätfehler. Tod am 2. August 1875.

Section: Abgekapseltes pleuritisches Exsudat unter dem rechten unteren Lungenlappen. Die rechte Lunge grösstentheils wieder lufthaltig. Darmschleimhaut stellenweise geröthet. Keine Spur von Carcinom innerer Organe. Sägefläche des Unterkiefers noch nicht knöchern vereinigt. Ein kleiner Sequester der Sägefläche findet sich vor.

Sechster Fall.

31. 1. 76. Frau S., 42 Jahr alt, aus Berlin, will stets gesund gewesen sein. Vor etwa dreiviertel Jahren zeigte sich an der unteren Fläche der Zunge eine kleine weiche Geschwulst, bald darauf eine gleiche auf dem Zungenrücken. Beide vergrösserten sich rasch und verursachten viele Beschwerden. Syphilis nicht nachweisbar.

Status praesens: Am rechten Rande der Zunge befindet sich ein auf infiltrirter Basis sitzendes Geschwür mit unregelmässigen Rändern und speckigem Grund; der Zungenboden rechterseits ist von einer weichen Geschwulst eingenommen, welche an einer kleinen Partie schon ulcerirt ist. Die rechte Hälfte des Arcus glossopalatinus zeigt ein verdächtiges Aussehen. 31. 1. 76. Operation. Schnittführung rechts mit Durchsägung des Unterkiefers wie in den anderen Fällen. Unterbindung der Art. lingual. dextra. Die ganze rechte Zungenhälfte bis gegen die Ligg. glossoepiglottica hin noch über die Mittellinie hinaus entfernt, ebenso die rechte Hälfte des Velum und der ganze rechte Mundhöhlenboden, wo sich eine Menge vorher nicht bemerkbarer kleiner indurirter Lymphdrüsen findet. Elfenbeinstift, Silberdraht, sowie Vereinigung der Wunde wie in Fall II. und III. — 1. 2. P. sehr schwach. Ernährung mit der Schlundsonde Temp. 39,1 — 38,3. — 2. 2. P. schluckt Suppe und Milch. Temp. 37,1—38,3. — 3. 2. Temp. 37,0—38,1. — 4,2. Temp. 37,0—37,4. — 5. 2. Temp. 36,8—38,4. — 6. 2. P. ist von heute ab fieberlos. Die Wunde hat sich schon ziemlich gereinigt. Der Abfluss ist sehr gut. — 8. 2. Der Silberdraht hat sich gelöst; die

Fragmente sind jedoch nicht verschoben. Die Suturen werden entfernt. Die Lippenwunde ist sehr gut per primam geheilt. — Was den weiteren Verlauf betrifft, so stand P. am 12. 2. auf. Beim Essen hatte sie die Gewohnheit, sich niederzulegen und die Nahrung hintenüber gebeugt mit der Tasse sich einzugiessen, so dass auf diese Weise durch die Fistel nichts abfliessen konnte. — 21. 2. Die Halsfistel ist vollständig geschlossen. Die Sägefläche des kleineren rechten Fragmentes steht etwas nach oben und hinten verschoben und berührt nur die andere Sägefläche mit einem kleinen Theile, ist jedoch noch etwas beweglich. Bei der Irrigation der Wunde ist weder das Elfenbeinstiftchen noch ein Sägeflächensequester gesehen worden.[13]) P. kann den Mund nur für den Durchgang eines Fingers öffnen. Sie wird geheilt entlassen.

Bei Auseinandersetzung dieser Operationsmethode ist auf die Vortheile, welche sie in Bezug auf die Beherrschung der Blutung sowie die Freilegung des Operationsfeldes bietet, bereits aufmerksam gemacht worden; im Folgenden sei es gestattet, über den Verlauf der Heilung, wie er sich bei den mitgetheilten Fällen ergeben hat, noch einen kleinen Ueberblick zu geben. Zuvörderst ist hervorzuheben, dass von den sechs Operirten keiner an den Folgen der Operation gestorben ist, ja es hat sich der Eingriff der Operation als ein äusserst geringer erwiesen. Nach der Operation trat weder Collaps ein, noch waren bei irgend einem der Operirten bedeutende Temperaturerhöhungen in der Folge aufzuweisen: die höchste Temperatur, welche nur in Fall I (durch Erysipel verursacht) und in Fall III vorübergehend beobachtet worden ist, beträgt 39,4; am 7. Tage waren

[13]) Wahrscheinlich ohne Wissen der P. herausgefallen.

sämmtliche Operirte fieberlos und ihr Allgemeinbefinden vortrefflich. Es ist dies eine so geringe Reaction, wie wir sie bei den anderen Operationsmethoden dieser ausgedehnten Zungencarcinome nicht finden. Aber auch die locale Heilung erfolgte sehr rasch und sicher: die Vereinigung der Lippenwunde per primam ist auch in keinem einzigen Falle ausgeblieben, selbst nicht in Fall I, wo mehrere rasch auf einander folgende Erysipele entstanden. Für den Abfluss des Wundsecretes ist auch bei dieser Methode so vortrefflich gesorgt, dass die Befürchtung einer stärkeren entzündlichen Infiltration des Halses unbegründet erscheint. Ein Uebelstand ferner, auf welchen die Chirurgen stets Gewicht gelegt haben, die Erstickungsgefahr durch Vorlegung des Zungenstumpfes vor den Larynx kommt ebenfalls bei dieser Schnittführung nicht in Betracht, weil der M. genioglossus, welcher die Zunge an die Spina mentalis fixirt und ihr Zurücksinken hindert, durch die Schnittführung selbst ganz unberührt gelassen, und stets nur soviel von ihm entfernt wird, als erkrankt ist. Auch die Schlingfunction ist durch die Schmerzen zwar behindert, aber nicht unmöglich gemacht, so dass die Gefahr des Einfliessens von Wundsecret, Speichel und Speiseresten in die Bronchien nicht zu befürchten steht. Die längere Anwendung der Schlundsonde findet nur statt, um den Kieferfragmenten und der ausgebreiteten Wunde Ruhe zu gönnen.

Sind die Lymphdrüsen der anderen Seite angeschwollen, so müssen, wenn die Exstirpation rein sein soll, diese natürlich auch entfernt werden; eine ein-

fache Incision genügt in jedem Falle, um diese Drüsen leicht auszuschälen. Was die Anwendung des Elfenbeinzapfens anlangt, so geht aus den mitgetheilten Fällen wohl hervor, dass er sich nicht bewährt hat, indem in jedem Falle dennoch Beweglichkeit der Fragmente auftrat, und wahrscheinlich auch in jedem Falle der Zapfen wieder entleert, somit also die Heilung verzögert wurde. Ob die Einlegung des Zapfens die Schuld an der oberflächlichen Necrose der Sägeflächen trägt, ist noch sehr zweifelhaft: von den zwei Fällen, in denen kein Zapfen eingefügt wurde, blieb der eine allerdings vor der Necrose bewahrt; da jedoch der Unterkiefer älterer Leute so sehr zur Necrose neigt, so sind die Schlüsse in dieser Beziehung äusserst vorsichtig zu ziehen. Auch die schräge Führung der Säge hat die geringe Verschiebung der Fragmente nicht zu hindern vermocht, indem durch Narbencontraction das kleinere Fragment nach innen dislocirt und dann vom M. masseter emporgezogen wird. Um der Beweglichkeit solcher Unterkieferfragmente abzuhelfen, hat B. von Langenbeck bei Gelegenheit einer anderen Operation versucht, mit einer feinen Säge einen Zapfen zu bilden, welcher in die Lücke der anderen Sägefläche eingreift; auch Sedillot[14]) hat für diesen Zweck eine winklige Durchsägung des Unterkiefers angegeben. Beide Versuche haben sich jedoch nicht bewährt, sie würden auch, wenn sie gelängen, nur die Eleganz der Methode erhöhen, ohne dass ihr Misslingen den Werth der Methode herab-

[14]) Canstatt, Jahresbericht 1850 von Sprengler p. 254.

setzt; denn ob die Kieferflächen ein wenig gegen einander verschoben und in der ersten Zeit noch etwas beweglich sind, daran ist kaum etwas gelegen: der Patient wird dadurch weder entstellt noch belästigt, und dass in allen Fällen schliesslich doch die Consolidation der Fragmente erfolgt, ist längst bekannt. Die Anlegung der Silbersutur wird sich jedoch auch in der Zukunft empfehlen, da man für eine einigermassen gute Aneinanderlegung der Knochenenden hierdurch Bürgschaft erhält.

Wenn nun auch in dreien der sechs nach dieser Methode operirten Fälle nach kurzer Zeit unoperirbare Recidive aufgetreten sind, so darf uns diess doch nicht von der Operation derartiger Carcinome zurückschrecken; gerade weil diese Carcinome, wenn sie schon soweit um sich gegriffen, so prompt recidiviren, haben wir um so mehr die Pflicht, immer wieder zu versuchen, wenigstens auf längere Zeit den Patienten von seinem qualvollen Leiden zu befreien und ihm ein erträgliches Dasein zu bereiten. Wissen wir ja doch, dass die Operation nicht immer vergeblich ist, dass es mitunter gelingt, den Patienten viele Jahre lang gesund zu erhalten; und das steht ja fest: Je sicherer die Methode, desto sicherer die Hoffnung unser Ziel zu erreichen.

Zum Schluss erfülle ich noch die angenehme Pflicht, Herrn Geheimen Raths v. Langenbeck, der das Material zu dieser Arbeit mir gütigst zur Ver-

fügung stellte und mich als Famulus in seiner Klinik zuliess, sowie dem Herrn Dr. Krönlein, der die beigefügten Zeichnungen anfertigte, an dieser Stelle herzlichen Dank zu sagen.

Erklärung der Zeichnungen.

a Boden der Mundhöhle.
b Art. und Vena lingualis.
c Vorderer Bauch des M biventer.
d M. hyoglossus.
e Nerv. hypoglossus.
f Os hyoides.
gg' Saegeflächen.
h Epiglottis.
i Arcus pharyngopalatinus.
kk' Arcus glossopalatinus.
l Tonsille.

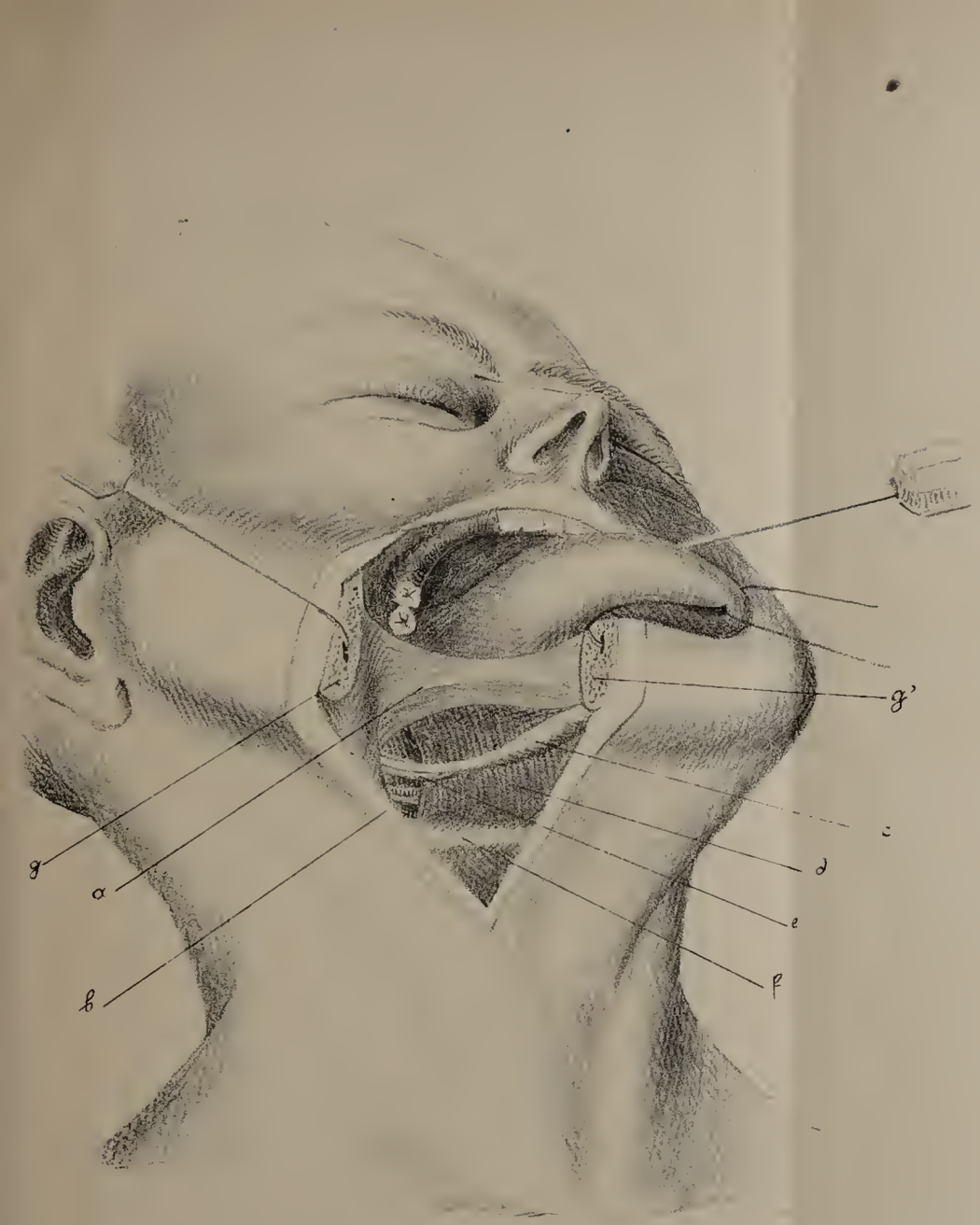
g'
g
a
b
c
d
e
f

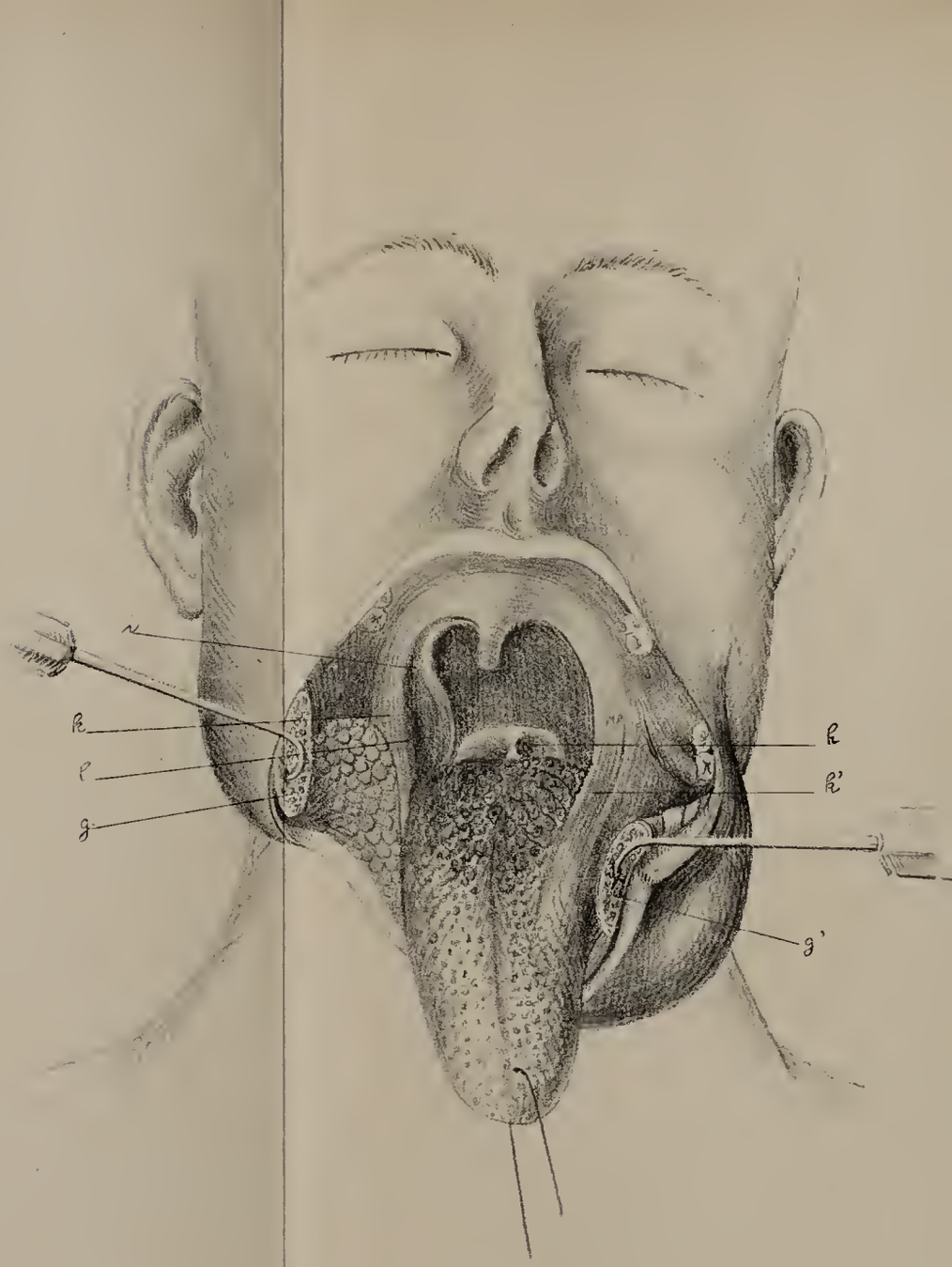
N
k
f
g
k
k'
g'

THESEN.

1. Vor der Einführung der Schlundsonde ist es rathsam, das Herz genau zu untersuchen.
2. In den ersten Tagen eines normalen Puerperiums ist für die Darreichung selbst eines milden Laxans keine Indication vorhanden.
3. Senkungsabscesse von der Wirbelsäule sind nur zu eröffnen, wenn spontaner Aufbruch droht.

Verfasser, geboren am 4. September 1853 zu Berlin, erhielt seine Vorbildung auf dem Friedrich-Werderschen Gymnasium daselbst, welches er Michaelis 1871 mit dem Zeugniss der Reife verliess. Er bezog zunächst die Universität seiner Vaterstadt; im Frühjahr 1872 siedelte er jedoch nach Würzburg über, wo er die Vorlesungen und Laboratorien der Herren: Eimer, Fick, Hasse, von Koelliker, Quincke, Riegel, Rossbach, Sachs, Wislicenus besuchte, und im November 1873 das Tentamen physicum absolvirte. Ostern 1874 kehrte er nach Berlin zurück und bestand am 8. Februar 1876 das Examen rigorosum. Während seiner Studienzeit in Berlin besuchte derselbe die Vorlesungen, Kliniken und Kurse der Herren: Bardeleben, Bernhardt, du Bois-Reymond, Bose, Dove, Ewald, Fasbender, Fraentzel, Frerichs, Hartmann, Henoch, Hofmann, Kristeller, von Langenbeck, J. Meyer, Reichert, Schweigger, Simon, Traube, Virchow. Allen seinen Lehrern sagt Verfasser herzlichen Dank.